คู่มืออาการทาง หู คอ จมูก ที่พบบ่อย
วิธีการวินิจฉัยและรักษา

โดย น.พ.วุฒิเวช จรัสมานะโชติ

แผนก โสต ศอ นาสิก

โรงพยาบาลเจ้าพระยายมราช

บทนำ

เนื่องด้วยโรคทางหู คอ จมูก สามารถพบได้มากในชนบทที่อยู่ห่างไกล และอวัยวะบริเวณหู คอ จมูกมีความละเอียดและซับซ้อน จึงหวังว่าคู่มือนี้จะช่วยแพทย์ใช้ทุนในการวินิจฉัย ดูแลรักษาเบื้องต้น เพื่อลดภาวะแทรกซ้อนจากโรค และเพิ่มความปลอดภัย ก่อนส่งต่อผู้ป่วยมาที่โรงพยาบาลศูนย์ต่อไป

1. เวียนศีรษะบ้านหมุน

ในกรณีความดันโลหิตปกติ ไม่ไข้ ไม่ซีด

การวินิจฉัยแยกโรค

- Central vertigo มีอาการปวดศีรษะ, Neurosign deficit, Multidirectional nystagmus ให้ปรึกษา Neuro
- Peripheral vertigo

1. บ้านหมุนเป็นตามการหัน เงย ศีรษะ และตะแคงพลิกตัว หูไม่อื้อ คิดถึง BPPV(Benign paroxysmal positional vertigo) วินิจฉัยจาก Dix-Hallpike maneuver โดยหันหน้าไปข้างที่ทดสอบ 45 องศา แล้วนอนลงศีรษะพ้นขอบเตียง โดยระวังต้นคอผู้ป่วย ถ้าใช่จะมี Rotatory Nystagmus ข้างที่เป็น

ดังรูป

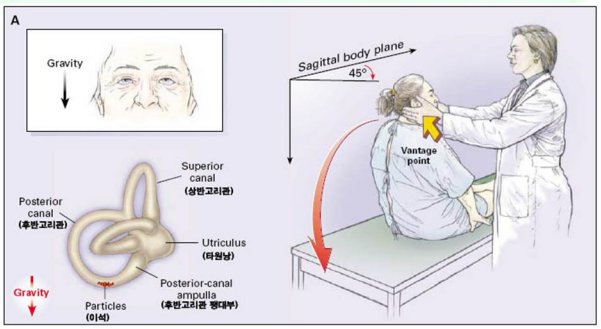

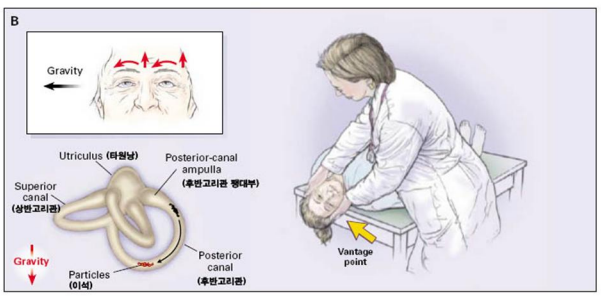

การรักษา Right BPPV

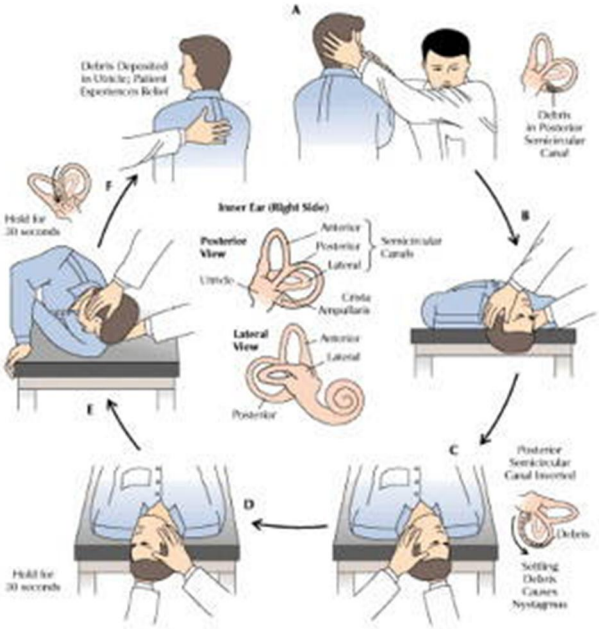

Epley maneuver

1. ผู้ป่วยนั่ง หันศีรษะ 45 องศา ไปข้างที่มีตะกอนหินปูนในหูชั้นในเคลื่อน
2. ผู้ป่วยนอนลง ศีรษะเลยขอบเตียงและต่ำกว่าลำตัว สังเกตการกระตุกของลูกตาจะมี Rotatory nystagmus อยู่ท่านี้จน Nystagmus หยุด
3. เมื่อ nystagmus หยุด หันศีรษะผู้ป่วยไปฝั่งตรงข้าม 45 องศาจากกึ่งกลาง โดยที่ศีรษะอยู่ต่ำกว่าลำตัว อยู่ท่านี้ประมาณ ครึ่งถึง 1 นาที
4. ผู้ป่วยพลิกตะแคงตัว 90 องศาตั้งฉากกับเตียง โดยที่หันศีรษะตามมาด้วยจนคางชิดไหล่ อยู่ท่านี้ประมาณ ครึ่งถึง 1 นาที
5. ประคองผู้ป่วยลุกนั่งโดยที่คางผู้ป่วยยังชิดกับไหล่ อยู่ท่านี้ประมาณ ครึ่งถึง 1 นาที

Contraindication of Dik Hall pike and Epley Maneuver

Unstable heart disease

High grade carotid stenosis

Severe neck disease

Ongoing CNS disease (TIA/Stroke)

Pregnancy beyond 24 week gestation (relative)

2. บ้านหมุน หูอื้อ การได้ยินลดลง Differential Diagnosis ; Sudden Sensorineural hearing loss, Ménière's disease, Otosyphilis

เลือดกำเดาไหล (Epistaxis)

Nasal packing

อุปกรณ์ Nasal speculum, Bayonet forceps, vasaline gauze drain, ephedrine หรือ adrenaline, 10 F Foley catheter

Anterior epistaxis

Anterior nasal packing ใช้ forceps คีบ gauze drain ใส่ในรูจมูก โดยเรียงเป็นชั้นๆตามซอกในรูจมูกจนแน่น

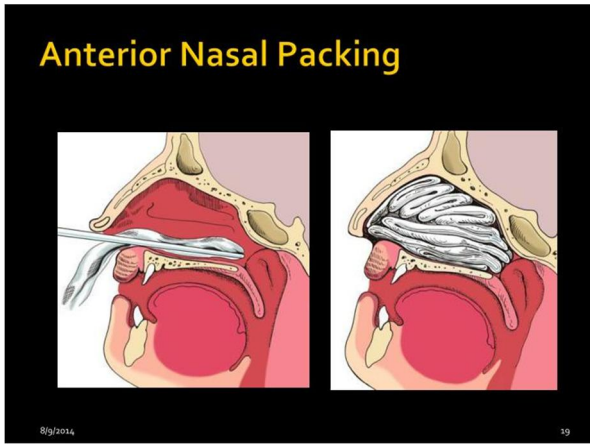

Posterior epistaxis

Anterior+Posterior nasal packing

1. ทดสอบ balloon ของ foley catheter ว่าไม่รั่ว
2. ใส่ foley catheter เข้าไปในรูจมูกผู้ป่วย
3. กดลิ้น ส่องดูคอ โดยให้ปลาย foley catheter พ้น Nasopharynx แล้วยื่นเข้าไปในคอเล็กน้อย
4. ใช้ syringe ใส่น้ำ หรืออากาศเข้าไปใน balloon ประมาณ 10 ซี.ซี.
5. ส่องดูในคอ ดึงสาย foley catheter ให้ balloon ขึ้นมาอยู่ที่ posterior choana

6. ทำ Anterior nasal packing
7. ดูในคอว่า balloon ของ foley catheter อยู่ที่หลังโพรงจมูก ไม่ได้ตกมาอยู่ในคอ
8. ผูก foley catheter ให้ติดกับ gauze ที่ม้วนเป็นก้อนด้วย silk ที่หน้าต่อจมูก

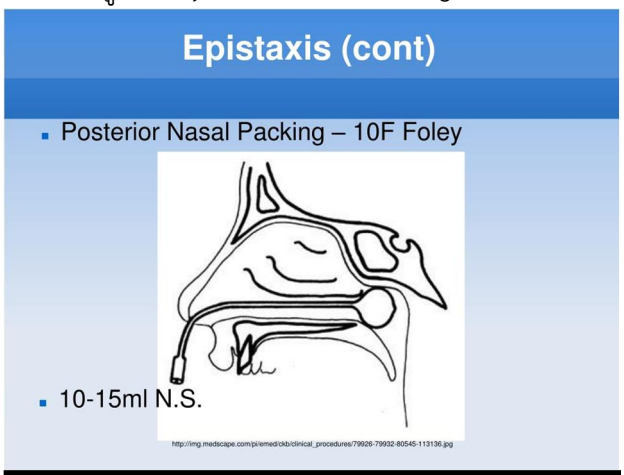

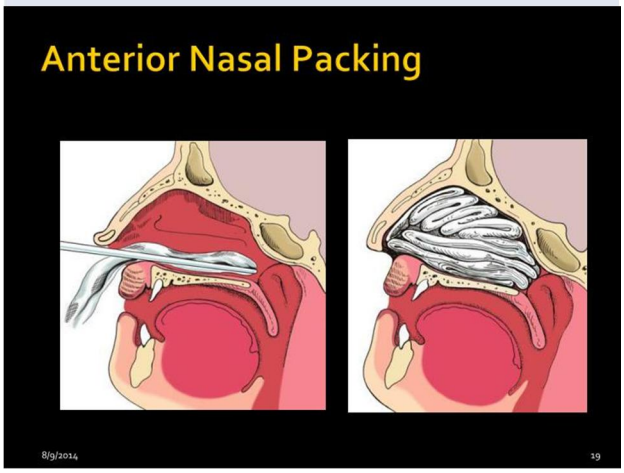

Temporomandibular joint dislocation Reduction

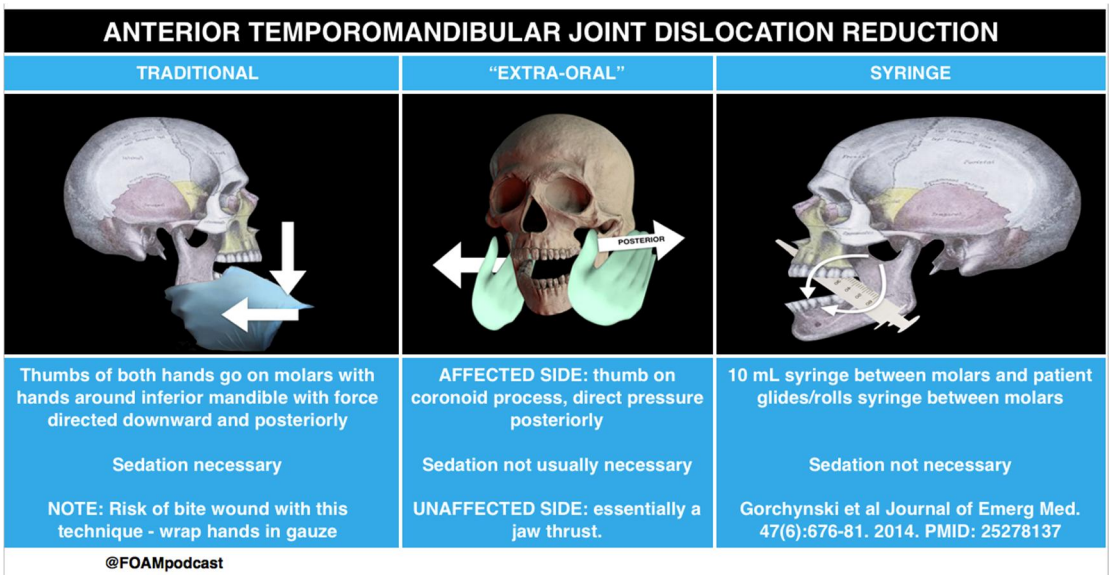

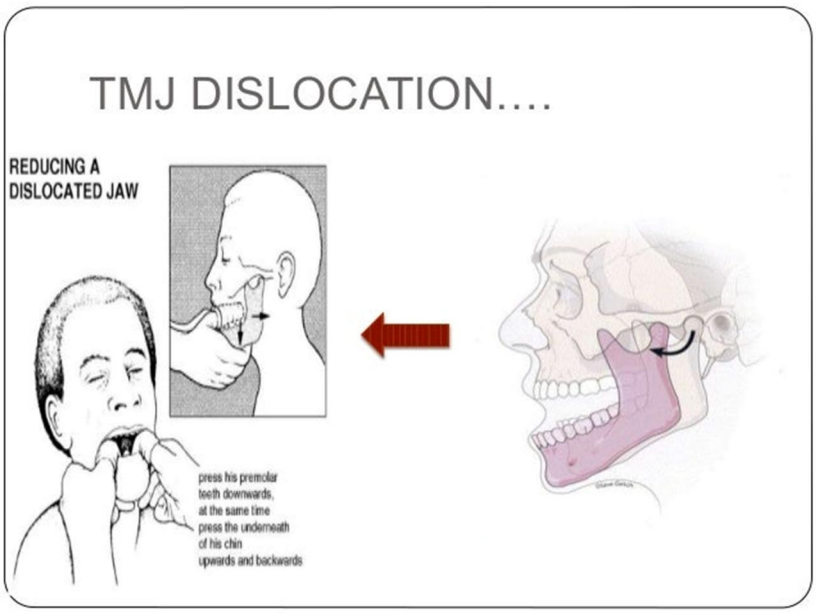

1. ให้ยาแก้ปวด
2. ให้ผู้ป่วยนั่ง
3. แพทย์สวมถุงมือ และพันนิ้วหัวแม่มือ 2 ข้างด้วยผ้าก๊อส
4. จับกระดูกกรามล่าง mandible ด้วยมือ 2 ข้าง โดยสอดนิ้วหัวแม่มือ 2 ข้างไว้ในช่องปากบนฟันกรามล่าง ส่วนนิ้วที่เหลือจับบน body และ angle ของ mandible ด้านนอก
5. ออกแรงดึง mandible ลงล่าง
6. ถ้า Temporomandibular joint reduction สำเร็จ ผู้ป่วยจะสามารถปิดปากได้ ให้ผู้ป่วยกัดฟันไว้
7. พันศีรษะและกรามด้วย Elastic bandage

Foreign body

Foreign body ที่รีบด่วน : Sharp, Penetrating, Disc battery, Movable, Vital, อยู่ใน Airway

Organ : Airway, Food passage

เห็บหรือแมลงในช่องหู

การรักษา หยอดหูด้วยน้ำมันมะกอก, น้ำมันพืช หรือ Chloramphenicol ear drop เพื่อให้แมลงตาย
รับประทาน ยาแก้ปวด
แล้วส่งต่อแพทย์ หู คอ จมูก เพื่อดูดหรือคีบออก

Foreign body in the ear

ใช้เครื่องมือเข้าไปด้านในแล้วเขี่ยออกจากช่องหู

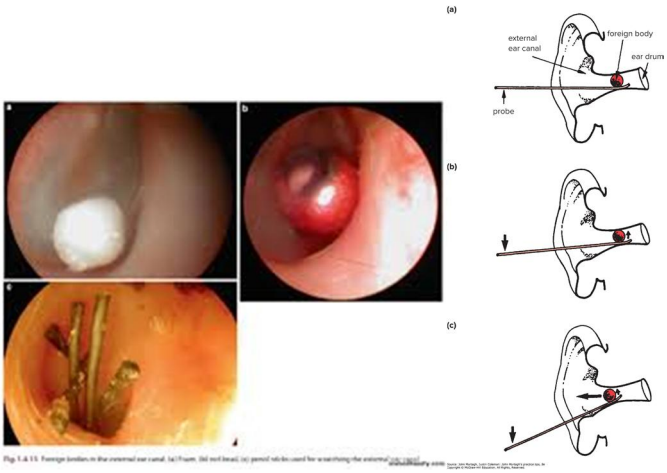

Foreign body in the Nose

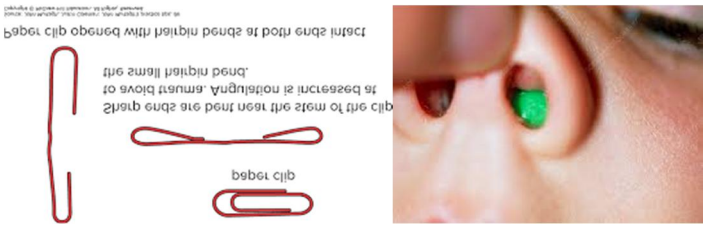

การเอาสิ่งแปลกปลอมในจมูกออก ใช้เป็นคลิปหนีบกระดาษที่ถูกกางออกหรือ foley catheter ขนาดเล็กสอดเข้าไปข้างและหลังต่อสิ่งแปลกปลอมแล้วคล้องสิ่งแปลกปลอมออกโดย foley ต้องใส่ลมใน balloon เล็กน้อย

สิ่งแปลกปลอมติดหลอดลม

ประวัติ สำลัก ไอ เขียว หายใจดัง

ตรวจร่างกาย Stridor, Decrease breath sound

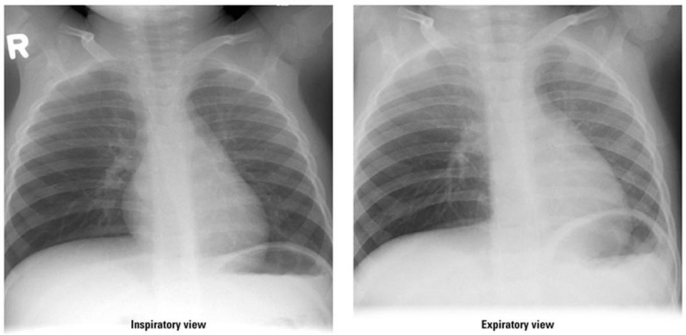

Figure 1. Right-sided air trapping (i.e., obstructive emphysema) due to partial obstruction (check valve) of the right main bronchus. The left side deflates during expiration but the right side cannot deflate. Mediastinum shifts toward the unobstructed side. When obstruction becomes complete, then complications such as pneumonia or atelectasis can ensue.

Foreign body in esophagus , Retropharyngeal abscess

Film lateral neck soft tissue

ปกติ Prevertebral soft tissue thickening

ที่ระดับ C2 < 7 mm.

ที่ระดับ C7 </= 14 mm (เด็ก) , </= 21 (22) mm.(ผู้ใหญ่)

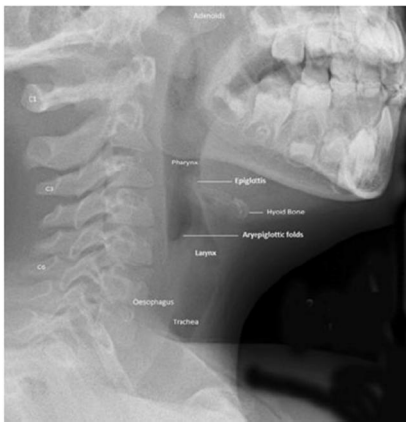

สิ่งแปลกปลอมติดหลอดอาหาร Foreign body in esophagus

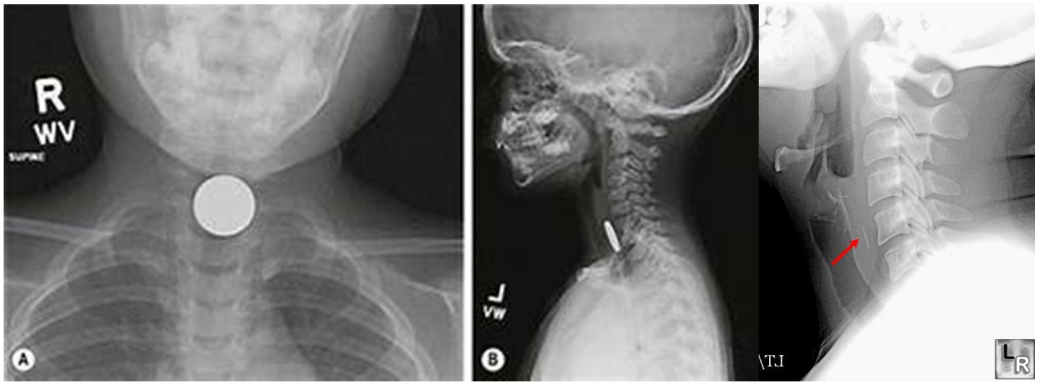

NPO, Lab pre-operative, IV Fluid, Set OR for Direct laryngoscopy + Esophagoscopy + Remove Foreign body under GA

ฝีในคอชั้นลึก (Deep neck Infection)

เจ็บคอ คอบวม คางบวม

- ตำแหน่งที่เจ็บ บวม

- ดู คลำ : ปวด บวม แดง ร้อน

บวมแบบหนาๆ ไม่มี fluctuation

ดูแลทางเดินหายใจ ให้สะดวก และเพียงพอ ไม่อุดตัน

A : Airway ทางเดินหายใจ

B : Breathing การหายใจ

C : Circulation ระบบไหลเวียนโลหิต

Conscious

ให้ oxygen therapy

NPO

IV fluid , Lab pre-operative GA , Septic work up

IV Antibiotic Refer ที่ปลอดภัย

Surgical drainage Incision and drainage

Surgical airway intervention : Tracheostomy

Figure 3: Laryngoscope view demonstrating bulging of posterior pharyngeal wall in one of the patients. The swelling is obstructing the laryngeal inlet.

Acute Otitis Media

Rx : Amoxycillin+Clavulanic acid

Antibiotic ear drop : Ofloxacin, Chloramphenicol,

Neomycin+Dexamethasone

Oral Antihistamine , Oral Analgesic drug

Otitis media with effusion

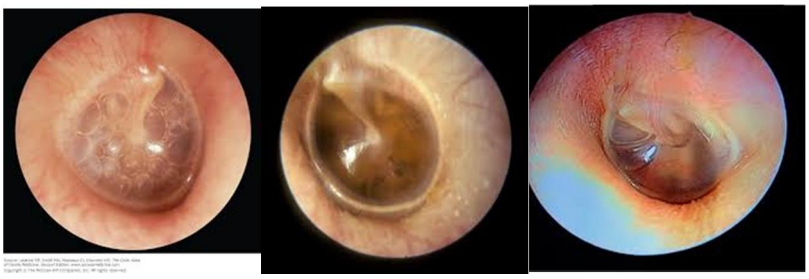

สาเหตุ 1. หลังจากรักษา Acute otitis media

2. Allergic rhinitis

3. Chronic Adenoiditis

4. CA Nasopharynx

Malignant otitis externa (Osteomyelitis of temporal bone)

Underlying immunocompromised : DM

Pathogen : Pseudomonas aeruginosa

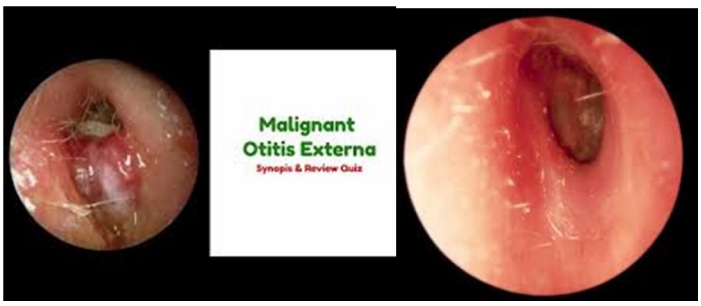

Treatment : Broad spectrum antibiotics

Surgical debridement ,Temporal bone resection

Cholesteatoma

การรักษา Mastoidectomy

ภาวะแทรกซ้อนของ Cholesteatoma

Brain abscess

Preauricular pit

ภาวะแทรกซ้อน abscess Treatment Excision จนถึง tract ที่ cartilage ของ pinna

เชื้อราในช่องหู

การรักษา ดูดทำความสะอาด ลดจำนวนเชื้อโรค

Clotrimazole ear drop

Oral Antibiotic drug

รับประทาน ยาแก้แพ้ แก้คัน Antihistamine

Unilateral Sudden Sensorineural Hearing Loss

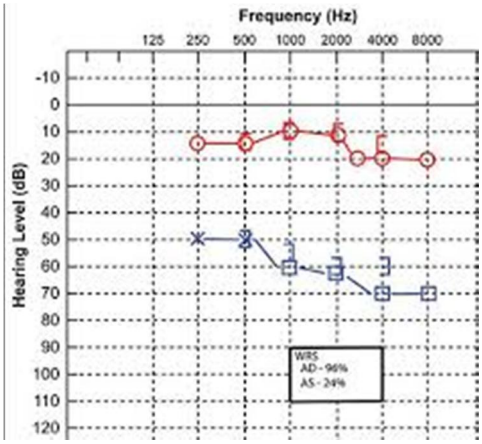

Treatment Prednisolone 1 mg/kg/day

Intratympanic steroid : Dexamethasone , Methylprednisolone

Laryngeal carcinoma

Treatment Direct laryngoscopy+Biopsy

Panendoscopy for examination

Laryngectomy

Nasopharyngeal carcinoma

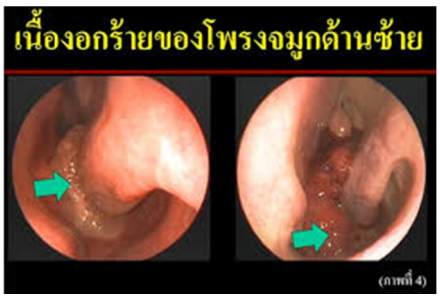

Treatment Rhinoscopy+Biopsy

Radiotherapy+Chemotherapy

Ear pinna wound

Irrigate

Debridement

Stop bleeding

Approximate wound

Suture skin ให้คลุม cartilage by Nilon 5-0

Antibiotic : Dicloxacillin

ถ้าแพ้ Penicillin ให้ Clindamycin